

文章编号: 1004-7999(2020)03-0023-09

DOI:10.13478/j.cnki.jasyu.2020.03.004

## 寒葱咀嚼片的制备及其对肝损伤小鼠转氨酶活性的影响

韩蕊, 王思涵, 张先, 李范洙\*

(延边大学农学院, 吉林 延吉 133002)

**摘要:** 为了开发寒葱深加工产品, 提高其经济价值, 该文以寒葱提取物为原料, 通过湿法制粒法制备寒葱咀嚼片, 确定了其最佳制备工艺; 通过动物实验探究了寒葱咀嚼片对  $\text{CCl}_4$  诱导的化学性肝损伤的辅助保护效果。结果表明: 在寒葱水提取物中芦丁、槲皮素和山奈酚的含量分别为 4.997、0.695、2.481  $\mu\text{g/g}$ 。寒葱咀嚼片的制备配方为寒葱提取物 10%, 乳糖 57.3%, MCC 28.7%, 甘露醇 4%; 最佳杀菌工艺为压片前对颗粒进行紫外线照射和臭氧处理各 4 h。寒葱咀嚼片能抑制  $\text{CCl}_4$  诱导的小鼠血清中转氨酶活性升高, 修复  $\text{CCl}_4$  损伤的小鼠肝脏组织。从而可以判断寒葱咀嚼片对急性化学性肝损伤具有很好的辅助保护作用。

**关键词:** 寒葱; 咀嚼片; 肝保护作用

中图分类号: R285.5

文献标识码: A

## Preparation of Allium Victorialis Chewable Tablets and Its Effect on Transaminase Activity in Mice with Liver Injury

HAN Rui, WANG Sihan, ZHANG Xian\*, LI Fanzhu\*

(Agricultural College of Yanbian University, Yanji Jilin 133002, China)

**Abstract:** In order to develop deep-processed product and improved their economic value, Allium Victorialis extracts were used as raw materials to prepare Allium Victorialis chewable tablets by wet granulation, and the best preparation process was determined; Auxiliary protective effect of Allium Victorialis chewable tablets on chemical liver injury induced by  $\text{CCl}_4$  was studied. The results showed that the contents of rutin, quercetin and kaempferol in the water extract of Allium Victorialis were 4.997  $\mu\text{g/g}$ , 0.695  $\mu\text{g/g}$  and 2.481  $\mu\text{g/g}$ , respectively. The preparation formula of the Allium Victorialis tablets was: Allium Victorialis extract 10%, lactose 57.3%, MCC 28.7%, mannitol 4%; the best sterilization process was: the tablets were subjected to ultraviolet irradiation and ozone treatment for 4 h each before tableting. Allium Victorialis chewable tablets could inhibit the increase of transaminase activity in the serum of mice induced by  $\text{CCl}_4$ , and repaired the liver tissue of mice damaged by  $\text{CCl}_4$ . It can be judged that the Allium Victorialis chewable tablets have a good auxiliary protective effect on acute chemical liver injury.

**Key words:** Allium Victorialis; chewable tablets; liver protection

寒葱 (*Allium Victorialis* L.) 学名苍葱, 别名旱葱、鹿耳葱, 为百合科多年生草本植物<sup>[1]</sup>, 多鳞茎长

收稿日期: 2020-05-15 基金项目: 吉林省重点科技攻关项目 (20160204029NY)

作者简介: 韩蕊 (1996—), 女, 辽宁阜新, 在读硕士, 研究方向为食品加工与安全。李范洙为通信作者,

E-mail: fzli@ybu.edu.cn

椭圆形,鳞茎皮成丝网状,叶具长柄,长卵形或长椭圆形,全缘,质软而平滑,稍带粉白色,平行脉。主要分布在东北的长白山地区和大小兴安岭,生于阴湿山坡、林下、草地或沟边,地上部植株可供食用<sup>[2]</sup>,具备独特的大蒜、韭菜和大葱等风味,作为山野菜鲜食或做成腌制菜被广为食用。

寒葱营养丰富,鲜叶中蛋白质含量约 4%,Vc 含量 250 mg/100g,脂肪含量 0.4 mg/100g,还含有丰富的矿物质<sup>[3-5]</sup>。且寒葱中含有多种活性成分,主要为含硫化合物、黄酮类化合物、甾体化合物、皂苷等<sup>[6]</sup>,对寒葱提取物或活性成分功能性研究结果表明,寒葱具有良好的抗氧化和抗菌活性<sup>[7-9]</sup>、抗动脉硬化<sup>[10]</sup>、降血脂和降胆固醇作用<sup>[11]</sup>,并且黄翠菊<sup>[12]</sup>研究发现,寒葱提取物对酒精导致的小鼠肝损伤具有良好的保护作用。虽然对寒葱化学成分及活性研究有了一定的进展,但对寒葱深加工方面的研究寥寥无几。该文探讨了利用寒葱提取物制备咀嚼片的工艺,并进一步研究了寒葱咀嚼片对急性肝损伤的辅助保护作用,为寒葱保健食品的开发提供有效的依据。

## 1 材料与方 法

### 1.1 主要材料与试剂

1) 寒葱 于 2018 年采自吉林省延边地区的野生寒葱;乳糖、糊精、甘露醇、MCC 均为食品级。

2) 雄性小鼠 33 只昆明鼠,月龄约 4 月,体重(28±4.5) g,购于吉林省延边大学动物饲养中心。将小鼠饲养在干净、环境适宜的代谢笼里,温度保持在 22~26℃,湿度约 40%~50%,自然光照,定期更换便料,自由饮食。

3) 试剂 芦丁、槲皮素、山奈酚标准品、色谱级甲醇购自 sigma 公司;ALT 试剂盒、AST 试剂盒购自上海酶联生物科技有限公司;水飞蓟素购自湖南千金协力药业有限公司;四氯化碳购自天津格里斯医药化学技术有限公司。

### 1.2 主要仪器与设备

1) HP 1100 高效液相色谱系统 配有可变波长紫外检测器和 Rev.A.06.03 色谱工作站,美国惠普公司。

2) 质构仪 TMS-PR,美国 FTC 公司。

3) 片剂脆碎度测定仪 CS-2,天津天河分析仪器有限公司。

### 1.3 寒葱提取物的制备

取寒葱鲜叶 1 kg,用 15 L 蒸馏水浸泡 24 h 后回流提取 2 h,过滤;过滤后的滤渣加入 10 L 蒸馏水中 2 次回流提取 1 h,过滤;所得滤渣加入 5 L 蒸馏水中再次回流提取 30 min,过滤;合并 3 次滤液,减压浓缩至浸膏状,将所得浸膏冷冻干燥,粉碎,过 120 目筛备用。

### 1.4 寒葱提取物中黄酮类物质含量的测定

1) 色谱条件 色谱柱: C18 柱(4.6 mm×250 mm, 5 μm); 流动相: 0.3% 磷酸-甲醇(35:65); 检测波长: 360 nm; 流速: 1 mL/min; 循环时间: 40 min; 进样量: 10 μL; 柱温: 40℃。

2) 供试溶液制备 芦丁、槲皮素和山奈酚标准品用色谱级甲醇溶液配制成 1 mg/mL 的标准溶液待测。精密称取寒葱提取物 100 mg,加入 1 mL 色谱级甲醇超声加热溶解,待冷却,离心后过 0.45 μm 的微孔滤膜,得到供试样品溶液。

### 1.5 寒葱咀嚼片制备工艺研究

1) 咀嚼片制备工艺流程 该试验采用湿法制粒的方法制备咀嚼片<sup>[13-15]</sup>,在原辅料经润湿剂 70% 乙醇粘合后进行湿法制粒。制备工艺流程如下:

寒葱粉、填充剂→混合→制湿粒→干燥→整粒→压片→成品

2) 咀嚼片填充剂种类和比例的筛选 在预实验的基础上,选取的填充剂以乳糖为主,并用糊精或者 MCC(微晶纤维素)作为复配。该实验中,控制寒葱提取物的添加量为 10%,其余部分用填充剂按照不同的比例补足<sup>[16]</sup>。

3) 寒葱提取物添加量的筛选 寒葱提取物为黄褐色,寒葱的特征味浓郁,黏性较大,在使用过程中需考察其用量。主要通过感官评价以及硬度指标,筛选出寒葱提取物的适宜添加量。

4) 甘露醇添加量的筛选 为掩盖寒葱提取物的刺激性气味,增强寒葱提取物咀嚼片的可食性,添加一定量的甘露醇,用于调整咀嚼片的口感味道。通过感官评价以及硬度指标,确定适宜的添加量。

5) 杀菌工艺的研究 采用微波、紫外线、臭氧及其复配的处理,对压片前的颗粒进行杀菌处理,同时设置空白处理组,测定咀嚼片的菌落总数和大肠菌群数。

6) 咀嚼片的质量检查 按照中国药典的相应规定对咀嚼片的片重差异限度、硬度和脆碎度进行测定。

7) 指标的测定方法 ①硬度的测定:用质构仪

测定片剂硬度。具体参数如下:预测试速度 1 mm/s;触发力 5.0 g;测试速度 2 mm/s;返回速度 5.0 mm/s;测试距离 1 mm;测试周期 1。<sup>②</sup>休止角的测定:取压片前的颗粒 5 g,自具 0.75 cm 小孔的漏斗中距平板玻璃平面 10 cm 高度落于玻璃平面上,测定堆积高度(H)和堆积半径(r),并按  $\tan\varphi = H/r$  求出休止角  $\varphi$ ,以  $\varphi$  表示颗粒的流动性, $\varphi \leq 30^\circ$  且  $\varphi$  愈小,流动性愈好<sup>[17]</sup>。<sup>③</sup>片重差异限度测定:随机取 10 片寒葱咀嚼片,用分析天平精确称每片的质量,即片重差异 = (每片片重 - 平均片重) / 平均片重  $\times 100\%$ 。<sup>④</sup>脆碎度的测定:取若干片咀嚼片使其

总重约为 6.5 g,用吹风机吹去片剂脱落的粉末,精密称重,置片剂脆碎度测定仪筒中,转动 100 次。取出,同法除去粉末,精密称重,计算减失重量百分比<sup>[18]</sup>,即为脆碎度。<sup>⑤</sup>菌落总数和大肠菌群数的测定:按照 GB4789.2-2010 和 GB4789.3-2010 中的方法分别测定菌落总数和大肠菌群数。

8) 感官评价方法及标准 由从事食品专业的人员组成 10 人评定小组,主要针对寒葱咀嚼片口感、味道、组织形态进行评定<sup>[19]</sup>,评分标准如表 1 所示,按照相应权重计算感官评分,取平均值。

表 1 寒葱咀嚼片感官品质评分标准

Table 1 Sensory quality scoring standards for *Allium Victorialis* chewable tablets

色泽	口感	味道	组织状态	评价/分
浅黄色,均匀	爽口,细腻,无沙粒感,咀嚼性好	甜度适中,寒葱味适宜	光洁,圆整,硬度适中	5
浅黄色,较均匀	顺滑,无沙粒感,无糊口感,咀嚼性较好	略甜,寒葱味适宜	圆整,光洁度较差,硬度略大	4
黄褐色,均匀	稍显粗糙,稍有糊口感,咀嚼性一般	略甜,寒葱味较重	圆整,表面不光滑,有裂痕	3
黄褐色,较均匀	粗糙,糊口,咀嚼性差	甜味较重,寒葱味较重	形态不很完整,表面粗糙,结构较为疏松	2
颜色过浅或过深	粗糙,糊口,咀嚼性差	甜味过重,寒葱味过淡或过重	形态不完整,表面很粗糙,易碎	1

注:感官评分 = 色泽  $\times 0.2$  + 口感  $\times 0.3$  + 味道  $\times 0.3$  + 组织状态  $\times 0.2$

## 1.6 寒葱咀嚼片肝保护作用研究

### 1.6.1 小鼠急性肝脏损伤模型的建立

将雄性小鼠适应性饲养 3 d,之后随机把 33 只小鼠分为正常组(n=5)、模型组(n=10)、阳性组(n=9)、咀嚼片组(n=9)。每天早上 8 点对小鼠经口灌胃,正常组与模型组每日灌胃等体积的生理盐水,阳性组、咀嚼片组灌胃剂量分别为 0.1 g/kg·d 和 3 g/kg·d,连续灌胃 30 d 后,除正常组外其余各组腹腔注射 10% 四氯化碳 2 mL/kg<sup>[20]</sup>。阳性组所用药物为水飞蓟素。

### 1.6.2 小鼠肝脏系数的测定

腹腔注射四氯化碳 16 h 后,对各组小鼠经眼球取血后,颈椎脱臼处死小鼠,迅速取出肝脏,置于 4 °C 生理盐水中洗去残血并除去表面结缔组织,滤纸吸净表面水分后,采用精密天平称取各组织湿重并记录;称重之后,部分肝脏浸泡于 10% 的甲醛中,部分冷存于 -80 °C 备用。

肝脏系数计算方法:肝脏系数 = 肝脏重量/体重  $\times 100\%$

### 1.6.3 小鼠血清中转氨酶活性的测定

1) 血清的采集 腹腔注射 16 h 后,对各组小鼠进行摘除眼球取血,采血时间为上午 9:00 ~ 11:00。每只采血量 5~10 mL,静置 4 h 以上,待血液凝固、纤维蛋白收缩后于 15 mL 离心管中,利用离心机在 4 000 r/min 条件下离心 10 min,取上层血清约 1 mL,平均分放在 4 个 EP 管,贴好标签,最后将血清样本储藏于 -20 °C 冰箱。

2) 转氨酶活性的检测 血清中的谷丙转氨酶(ALT)和谷草转氨酶(AST)的测定按照 Elisa 试剂盒说明书进行操作。

### 1.6.4 小鼠肝脏组织形态的观察

将各组小鼠肝脏取出清洗后,先放在培养皿的中心,然后把培养皿放在标准纸上,让培养皿与已标定的两条互相垂直的线相切,然后进行拍照,每个样品拍 3 张照片。

### 1.6.5 小鼠肝脏组织病理的观察

各组小鼠肝脏先放入 10% 的甲醛溶液里浸泡 4 d,浸泡后肝脏组织切成 3 mm<sup>2</sup> 大小,脱水,利用石

蜡包埋机完成灌蜡操作,然后切片机切成  $5\ \mu\text{m}$  薄片,最后进行 HE 染色。制作好的肝脏切片置入光学显微镜(Ti2,日本尼康公司)下观察即可。

### 1.7 试验数据分析

实验数据用 Graphab Prism program5.0 的软件处理,采用 Column 方法进行数据间的显著性分析,以 \* ( $P < 0.05$ )、\* \* ( $P < 0.01$ )、\* \* \* ( $P < 0.001$ )表示显著性差异。

## 2 结果与分析

### 2.1 寒葱提取物中黄酮类化合物的含量

黄酮类化合物是植物源天然次生代谢产物,是葱属植物中的一种重要的生物活性物质,葱属黄酮以芦丁、槲皮素与山奈酚为主<sup>[21]</sup>。因此采用 HPLC 法对寒葱提取物中黄酮类化合物进行了分析。由图 1 可以看出,在寒葱提取物中检测出芦丁、槲皮素、山奈酚这 3 种成分,这 3 种物质的含量分别为 4.997、0.695 和 2.481  $\mu\text{g/g}$ ,芦丁含量最多,其次是山奈酚,槲皮素含量最低(表 2)。

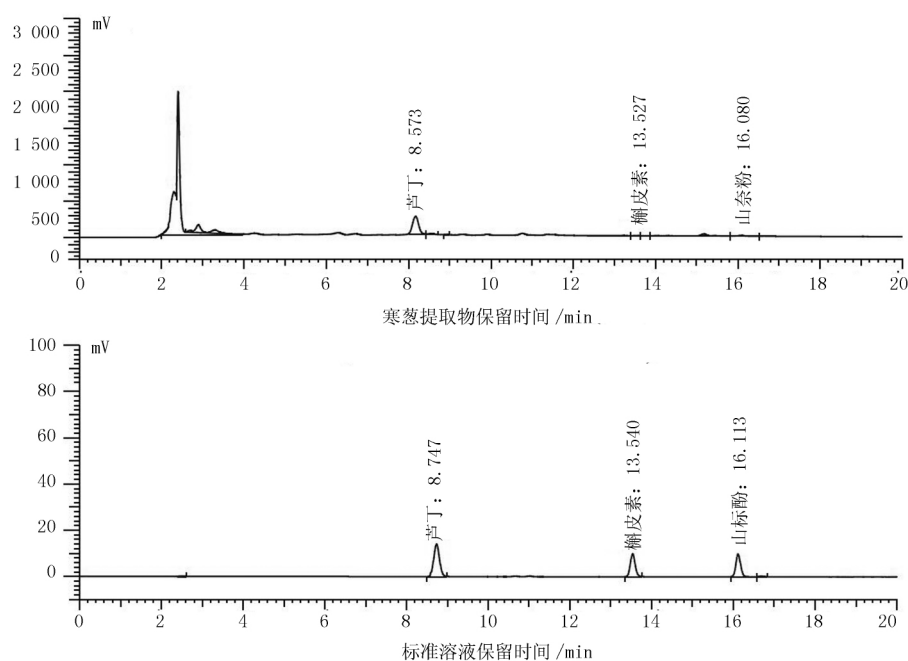


图 1 寒葱提取物与芦丁、槲皮素、山奈酚标准溶液的色谱分析图

Fig.1 The chromatographic analysis diagram of the extract of *Allium victorialis* and the standard solution of rutin, quercetin and kaempferol

表 2 寒葱提取物中黄酮类物质含量

成分	2 次平均值/ $\mu\text{g} \cdot \text{g}^{-1}$	RSD/%
芦丁	4.997	2.803
槲皮素	0.695	1.557
山奈酚	2.481	1.326

### 2.2 寒葱咀嚼片的制备

#### 2.2.1 填充剂的筛选

该试验中选用寒葱提取物为原料进行咀嚼片的制备,由于寒葱提取物经水提取,浓缩,干燥,其形态和成分发生了较大的改变,因此需要筛选适宜的填

充剂种类及其比例。首先,选取乳糖和糊精进行复配作为填充剂使用,由表 3 可以看出,随着乳糖比例的减少,即糊精比例的增加,咀嚼片的硬度逐渐提高,但是在乳糖和糊精比例达到 1:1 时,颗粒的休止角超过了  $30^\circ$ ,这说明乳糖的比例降低,所制得的颗粒流动性较差,在加工过程中,出现粘冲的现象。这是因为寒葱水提取物本身有粘性,加上糊精的吸水性较好,在加工过程中,两者粘性过强,导致片剂硬度过大,颗粒流动性较差。为了改善加工过程中粘冲的现象,调整糊精的比例,引入 MCC 进行三者复配。通过表 3 可以看出,由于糊精比例的下降,咀嚼片的硬度和颗粒的流动性都有了改善,但是在加

工过程中,仍然存在有粘冲的现象,因此舍弃糊精,仅使用乳糖和 MCC 复配作为填充剂。调整乳糖和 MCC 比例时,咀嚼片的硬度为 43.1~50.3 N,颗粒的休止角为 30°以下,均在适宜的范围,但是随着乳

糖比例的下降片剂的硬度有所提高,颗粒的流动性有所下降,因此,选取乳糖和 MCC 比例为 2:1 作为适宜的填充剂复配比例来使用。

表3 寒葱咀嚼片填充剂种类和比例的筛选

Table 3 Screening of types and proportions of fillers for *Allium Victorialis* chewable tablets

序号	寒葱提取物/%	填充剂			硬度/N	休止角/ $\alpha^\circ$
		乳糖	糊精	MCC		
1		2	1	—	47.6	29.66
2		1.5	1	—	62.8	29.97
3		1	1	—	84.3	30.36
4		1	1	1	45.9	29.67
5	10	2	1	1	52.0	29.40
6		2	1	2	61.8	29.12
7		2	—	1	43.1	28.74
8		1.5	—	1	46.5	28.91
9		1	—	1	50.3	29.02

### 2.2.2 寒葱提取物添加量的选择

寒葱水提取物为黄褐色粉末,有较强的寒葱刺激性气味,且粘度较大,因此,寒葱提取物的添加量不宜过高。从表4中可以看出,随着寒葱提取物比例的升高,咀嚼片的硬度逐渐升高,在寒葱提取物用量为20%时,咀嚼片的硬度已经超出了适宜的范围,且出现了粘冲的现象。对咀嚼片进行感官评价结果,寒葱提取物添加量超过10%,其感官评分降低,因此,确定寒葱提取物适宜的添加量为10%。

表4 寒葱提取物添加量对咀嚼片品质的影响

Table 4 The effect of the added amount of *Allium Victorialis* extract on the quality of chewable tablets

序号	寒葱提取物/%	填充剂/%	硬度/N	感官评价/分
1	5	95	40.06	3.96
2	10	90	45.62	4.21
3	15	85	51.39	3.58
4	20	80	60.27	3.34
5	25	75	69.88	3.40

### 2.2.3 甘露醇添加量的筛选

从表5可以看出,随着甘露醇添加量的增多,咀嚼片的硬度有所增加,但是都处于适宜的范围中,但是感官品质有差异。当甘露醇添加量为4%时,就达到了较好的矫味效果,感官评分达到最大值4.38,因此选取4%为甘露醇的适宜添加量。

通过试验,确定利用寒葱提取物制备咀嚼片的适宜配方为:寒葱提取物10%,乳糖57.3%,MCC28.7%,甘露醇4%。

表5 甘露醇添加量对寒葱咀嚼片品质的影响

Table 5 The effect of mannitol addition on the quality of *Allium Victorialis* chewable tablets

序号	寒葱提取物/%	填充剂/%	甘露醇/%	硬度/N	感官评价/分
1		88	2	44.35	4.07
2		86	4	45.06	4.38
3	10	84	6	47.41	3.95
4		82	8	46.98	3.73
5		80	10	49.30	3.62

### 2.2.4 寒葱咀嚼片杀菌工艺的研究

该试验中选择对压片前的颗粒进行杀菌处理,再对处理后的颗粒进行压片操作,最后对所制得的咀嚼片进行微生物指标的测定。从表6中可以看出,在微波单独处理15s的条件下,杀菌效果较差,使用紫外线长时间处理或者紫外线与微波复合处理,杀菌效果有了较大的提升,但是仍然没有得到很好的效果,菌落总数超过《GB16740—2014 保健食品》中的限量要求。采用紫外线辐照与臭氧熏制复合处理,在无菌和自然条件下压片,菌落总数都<600 CFU/g,达到了理想的效果。在实验所得的咀嚼片中,均未检出大肠菌群。

表 6 杀菌方法对寒葱咀嚼片杀菌效果的影响

Table 6 The effect of sterilization methods on the sterilization effect of *Allium Victorialis* chewable tablets

灭菌条件	菌落总数/CFU · g <sup>-1</sup>	大肠菌群/MPN · g <sup>-1</sup>
未处理	9.8 × 10 <sup>4</sup>	—
紫外线处理 4 h	4.9 × 10 <sup>4</sup>	—
微波处理 15 s	7.6 × 10 <sup>4</sup>	—
微波 15 s + 紫外线 4 h	3.8 × 10 <sup>4</sup>	—
紫外线 4 h + 臭氧 4 h (无菌压片)	330	—
紫外线 4 h + 臭氧 4 h (自然压片)	580	—
GB 16740-2014 的限量	3 × 10 <sup>4</sup>	0.92

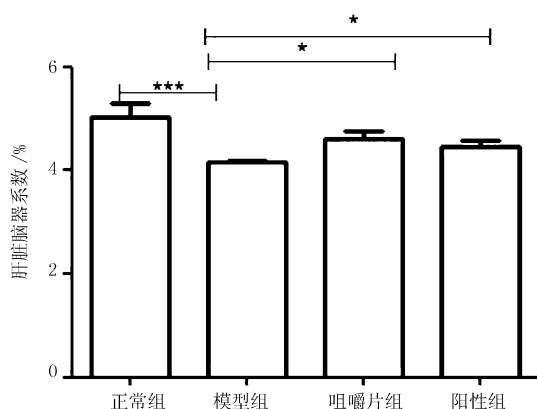
### 2.2.5 寒葱咀嚼片的质量检查

按照中国药典的相关规定对咀嚼片进行质量和脆碎度的检查,所制得咀嚼片的片重差异为 1.7%,小于药典规定的 5.0%,检验结果为合格。经脆碎度测定处理后,咀嚼片失重为 0.2%,小于药典规定的 1%,没有检出断裂、龟裂及粉碎的片,不用进行复检,检验结果为合格。

### 2.3 寒葱咀嚼片肝保护辅助功能

#### 2.3.1 寒葱咀嚼片对 CCl<sub>4</sub> 诱导的小鼠肝脏系数的影响

脏器重量的变化可作为粗略反映生物体器官是否正常或衰老程度的指标,肝脏重量的降低会直接影响动物的生长发育。由图 2 可知,模型组小鼠的肝脏系数极显著低于正常组,说明 CCl<sub>4</sub> 严重损伤了小鼠肝脏,但是经过寒葱咀嚼片灌胃处理的小鼠肝脏系数显著高于模型组,且与阳性组无显著差异。由此可以看出寒葱咀嚼片对急性肝损伤小鼠的肝脏组织具有保护作用,并且其效果相当于水飞蓟素。



注: \*  $P < 0.05$ , \*\*  $P < 0.01$ , \*\*\*  $P < 0.001$ 。

图 2 寒葱咀嚼片对小鼠肝脏系数的影响

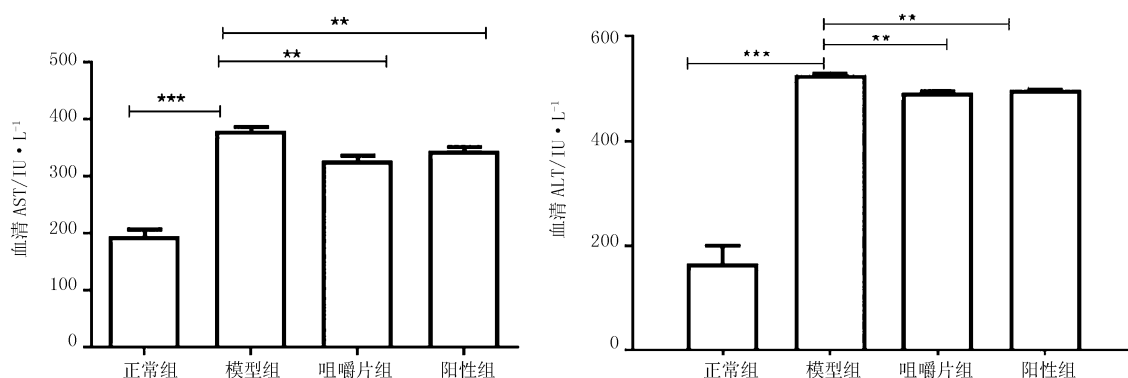
Fig.2 The effect of *Allium Victorialis* chewable tablets on liver coefficient in mice

#### 2.3.2 寒葱咀嚼片对 CCl<sub>4</sub> 诱导的小鼠血清中转氨酶活性的影响

转氨酶是催化氨基酸与酮酸之间氨基转移的一类酶,其中 ALT 和 AST 是最常见的两种酶,而肝脏损伤往往表现为 ALT 和 AST 的活性异常<sup>[22]</sup>,导致血清中的活性升高。寒葱咀嚼片对小鼠血清中 ALT 和 AST 活性的影响如图 3 所示。模型组小鼠血清中的 ALT 和 AST 活性显著高于正常组,说明小鼠肝脏被 CCl<sub>4</sub> 损伤。而咀嚼片组血清中 ALT 和 AST 的活性显著低于模型组,可得出寒葱咀嚼片能够有效抑制被 CCl<sub>4</sub> 诱导的小鼠血清中 ALT 和 AST 活性。咀嚼片组小鼠血清中 ALT 的活性与阳性组无显著性差异,AST 活性也与阳性组无显著差异,但略低于阳性组,证明寒葱咀嚼片对被 CCl<sub>4</sub> 诱导的小鼠血清中 ALT 和 AST 活性的抑制效果相当于水飞蓟素处理的效果。

#### 2.3.3 寒葱咀嚼片对 CCl<sub>4</sub> 诱导的小鼠肝脏组织形态的影响

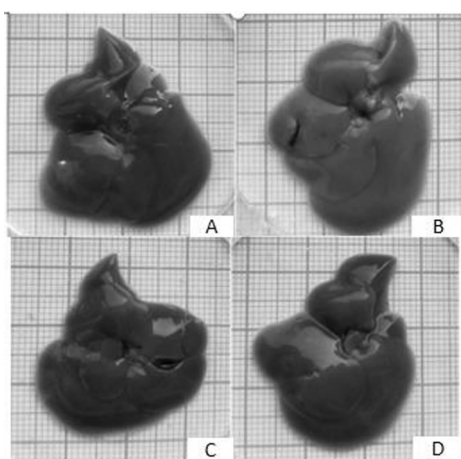
小鼠肝脏组织形态观察结果如图 4 所示,该结果显示,正常组小鼠肝脏边缘锐利、呈深红色、表面有光泽、质地柔软、富有弹性。模型组的小鼠肝脏出现弥漫性肿大的现象,肝脏质地较差,毫无弹性,表面粗糙,没有光泽,肝脏表面可见乳白色颗粒状物质,可能为坏死细胞。咀嚼片组与模型组相比,肝脏色泽变得更红,质地更加柔软,富有弹性,表面光滑,肝脏表面未见乳白色颗粒。通过图 4-C、D 可以看出,咀嚼片组小鼠的肝脏色泽、弹性、质地略优于阳性组,呈现出正常的暗红色光泽,其状态基本接近于正常组。



注: \*  $P < 0.05$ , \*\*  $P < 0.01$ , \*\*\*  $P < 0.001$ 。

图 3 寒葱咀嚼片对 CCl<sub>4</sub> 诱导肝损伤小鼠血清中转氨酶活性的影响

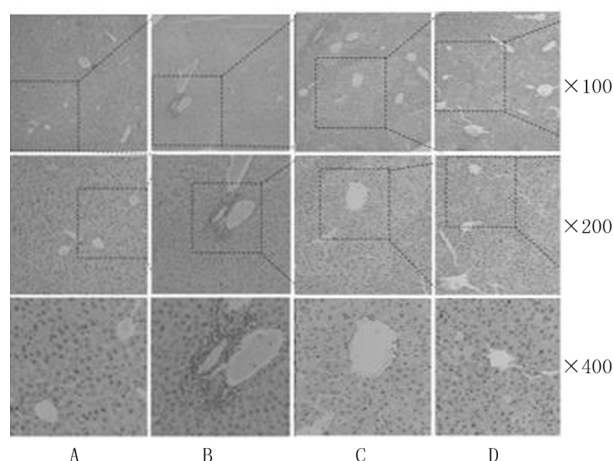
Fig.3 The effect of Allium Victorialis chewable tablets on the activity of transaminase in the serum of mice with liver injury induced by CCl<sub>4</sub>



A: 正常组; B: 模型组; C: 咀嚼片组; D: 阳性组

图 4 各组小鼠肝脏形态

Fig.4 Liver morphology of mice in each group



A: 正常组; B: 模型组; C: 咀嚼片组; D: 阳性组

图 5 小鼠肝组织 H&E 染色 (×100, ×200, ×400)

Fig.5 H&E staining of mouse liver tissue (×100, ×200, ×400)

### 2.3.4 寒葱咀嚼片对 CCl<sub>4</sub> 诱导的小鼠肝脏组织病理学的影响

小鼠肝脏经过固定、石蜡切片、HE 染色等操作,最终在 100、200、400 倍光学显微镜下观察各组小鼠肝脏组织病理学。由图 5 可知,正常组中肝细胞界限明显,中央静脉周围的细胞呈放射状排列。而模型组中,肝细胞边界不清晰,中央静脉周围的细胞排列紊乱,出现典型的细胞凝聚现象。但是咀嚼片组肝细胞界限比较明显,中央静脉周围的细胞排列比较整齐,细胞凝聚现象得到明显改善,咀嚼片组的肝脏组织与正常组接近,说明小鼠肝损伤进程被寒葱咀嚼片所控制。

## 3 讨论

CCl<sub>4</sub> 急性肝损伤模型是经典的肝损伤模型,常被用来筛选具有肝保护作用的药物<sup>[23]</sup>。CCl<sub>4</sub> 进入机体后,经肝脏细胞色素 P450 代谢产生三氯甲基自由基和过氧三氯甲基自由基,破坏细胞膜结构,造成肝细胞脂质过氧化损伤。脂质过氧化损伤破坏肝细胞膜的完整性,从而导致肝细胞的 AST 和 ALT 释放入血,因此血清 AST 和 ALT 活性水平被认为是肝损伤最敏感的金指标,并被广泛应用于对急性肝损伤的诊断<sup>[24]</sup>。研究结果显示,寒葱咀嚼片灌胃剂量以 3 g/kg · d 连续灌胃 30 d 后,能显著降低被 CCl<sub>4</sub> 诱导的小鼠血清中 AST 和 ALT 的活性,说明

寒葱咀嚼片能抑制细胞色素酶 P450 的活性,减少自由基的产生,减轻或阻断由于过氧化而引起的肝细胞膜、线粒体、溶酶体损伤导致的肝细胞坏死,从而达到降低转氨酶的效果。另外肝脏组织形态和病理学检查结果显示,寒葱咀嚼片能够显著缓解肝细胞变性坏死等病理性改变,说明寒葱咀嚼片对 CCl<sub>4</sub> 诱导的急性肝损伤具有显著的保护作用。

寒葱咀嚼片中主要活性物质来源是寒葱提取物,而葱属植物中大多含有丰富的黄酮类物质,而黄酮类物质具有清肝、抗菌、治疗急性肝炎、慢性肝炎、肝硬化的作用。该实验中采用 HPLC 法对寒葱提取物中芦丁、槲皮素和山奈酚进行了分析,结果表明寒葱提取物中芦丁含量最高,其次为山奈酚,槲皮素含量最低。通过研究表明,芦丁、槲皮素和山奈酚对肝损伤小鼠具有一定的保护作用,其机制可能是黄酮类物质减少自由基的生成<sup>[25-27]</sup>。因此,寒葱咀嚼片对小鼠急性肝损伤的保护作用,可能主要来源于咀嚼片中的芦丁等黄酮类物质。

#### 4 结 论

以寒葱提取物为原料,通过湿法制粒法制备寒葱咀嚼片,其最佳制备工艺配方为:寒葱提取物 10%,乳糖 57.3%,MCC 28.7%,甘露醇 4%;杀菌条件为:压片前对颗粒进行紫外线照射和臭氧处理各 4 h。通过对小鼠的肝脏系数、血清中转氨酶活性、肝脏组织形态和病理学的观察,可以确认寒葱咀嚼片对 CCl<sub>4</sub> 诱导的小鼠急性肝损伤具有很好的保护作用,有望开发成具有肝保护作用的保健产品。

#### 参 考 文 献:

[1] 刘晓龙,尚志钧,吴秀清.中药葱的本草考证[J].基层中药杂志,1994(02):29-30.

[2] 张丽娟,曲继松,李堃,等.驯化栽培中遮荫处理对长白山苍葱生长发育的影响[J].北方园艺,2018(16):76-80.

[3] 鲁亚星,郑慧明,李敏,等.野生和栽培寒葱挥发性物质和营养成分分析[J].中国调味品,2018,43(2):195-200.

[4] Kim J Y,Cho J Y,Na H S,et al.Analysis of the Various Constituents and Comparison of Biological Activities of Different Parts of *Allium victorialis* var. *platyphyllum*[J].Korean journal of food science and technology,2012,44(1):100-105.

[5] Jeong J C,Ok H C,Hur O S,et al.Food Value and Postharvest Physiological Characteristics of Wild Garlic(*Allium victorialis* var. *platyphyllum*) in Korea[J].Korean Journal of Horticultural Science & Technology,2005,23(2):164-169.

[6] 李倩竹,赵玉娟,刘乔,等.不同采摘时期长白山野生苍葱功效成分质量分数变化规律分析及降血脂作用研究[J].中山大学学报,2015,54(3):125-129.

[7] Chang J P,Doh E S,Kil K J,et al.Antioxidative Activity of *A. victorialis* var. *platyphyllum* Extracts[J].Journal of Korean Society of Forest Science,2011,100(3):408-416.

[8] Kwon J Eun,Baek U Hak,Jung I C,et al.Biological Activity of Fresh Juice of Wild-Garlic,*Allium victorialis* L.[J].Korean Journal of Food Preservation,2010,17(4):541-546.

[9] 李倩竹,赵玉娟,刘乔,等.野生苍葱提取物抑菌作用研究[J].食品科技,2015,40(4):288-291.

[10] Kim T G,Kim S Hee,Kang S Y,et al.Antiatherogenic Effect of the Extract of *Allium victorialis* on the Experimental Atherosclerosis in the Rabbit and Transgenic Mouse[J].Korean Journal of Pharmacognosy,2000,31(2):149-156.

[11] Lee S S,Moon S H,Lee H J,et al.Cholesterol inhibitory activities of Kaempferol and quercetin isolated from *Allium victorialis* var. *platyphyllum* [J].Mokchae Konghak,2004,32(1):17-27.

[12] 黄翠菊.苍葱中抗炎活性成分的提取优化及作用研究[D].长春:吉林农业大学,2016.

[13] Simone V D,Gaetano D,Lamberti G,et al.Wet-granulation process:phenomenological analysis and process parameters optimization [J].Powder Technology,2018,340(1):411-419.

[14] 何苗苗,马丽丽,范露.鸭蛋清氨基酸咀嚼片的制备工艺研究[J].食品工业,2017,38(08):39-43.

[15] 迟晓君,岳凤丽,孙萍,等.山楂超微粉咀嚼片的研制[J].食品工业,2015,36(2):4-6.

[16] 周笑犁,王瑞,刘晓燕,等.蓝莓皮渣营养咀嚼片的研制[J].食品工业,2017,38(06):123-128.

[17] Sallam N M,Sanad R A,Kharshoum R M,et al.Development of Salbutamol Sulphate fast disintegrating sublingual tablets with enhanced bioavailability and improved clinical efficacy for potential treatment of asthma[J].Journal of Drug Delivery Science and Technology,2017,41(1):78-89.

[18] Zhao N,Zidan A,Tawakkul M,et al.Tablet splitting:Product quality assessment of metoprolol succinate extended release tablets[J].International Journal of



- Pharmaceutics,2010,401(1-2):25-31.
- [19] Nakano Y, Maeda A, Uchida S, et al. Preparation and evaluation of unpleasant taste-masked pioglitazone orally disintegrating tablets[J]. International Journal of Pharmaceutics,2013, 446(1-2):160-165.
- [20] 唐晓光. 青藏龙胆对四氯化碳所致小鼠急性肝损伤的保护作用[J]. 赤峰学院学报(自然科学版),2011, 27(03):147-148.
- [21] 白殿罡. 荠菜总黄酮的含量测定及抗氧化分析[J]. 长春大学学报,2009,19(02):75-77.
- [22] 孙素玲,张龙,郭建. 恩诺沙星合成抗原免疫对小鼠肝脏转氨酶活性的影响[J]. 安徽农业科学,2015, 43(25):124-125+128.
- [23] 宋新龙,鲁碧楠,苏冷高娃,等. 降糖通脉片对四氯化碳诱导小鼠急性肝损伤的修复作用[J]. 中国中医基础医学杂志,2016,22(2):218-219+212.
- [24] 陈宝芝,李生. 北五味子粗多糖对四氯化碳致小鼠急性肝损伤的保护作用及其机制[J]. 吉林大学学报,2014,40:92-96.
- [25] 孙海燕,付庆云,王朝辉,等. 鬼针草总黄酮对小鼠急性肝损伤的影响[J]. 河南科技学院学报(自然科学版),2014,42(05):1-6.
- [26] 林婷婷,黄桃,张文娟,等. 槲皮素对全氟辛烷磺酸所致小鼠肝损伤的保护作用[J]. 南昌大学学报(医学版),2020,60(02):45-48.
- [27] 鄂文君,张艳芬,马丽杰. 蒙药额力根-7对急性肝损伤小鼠模型影响的研究[J]. 内蒙古民族大学学报(自然科学版),2017,32(03):258-262.